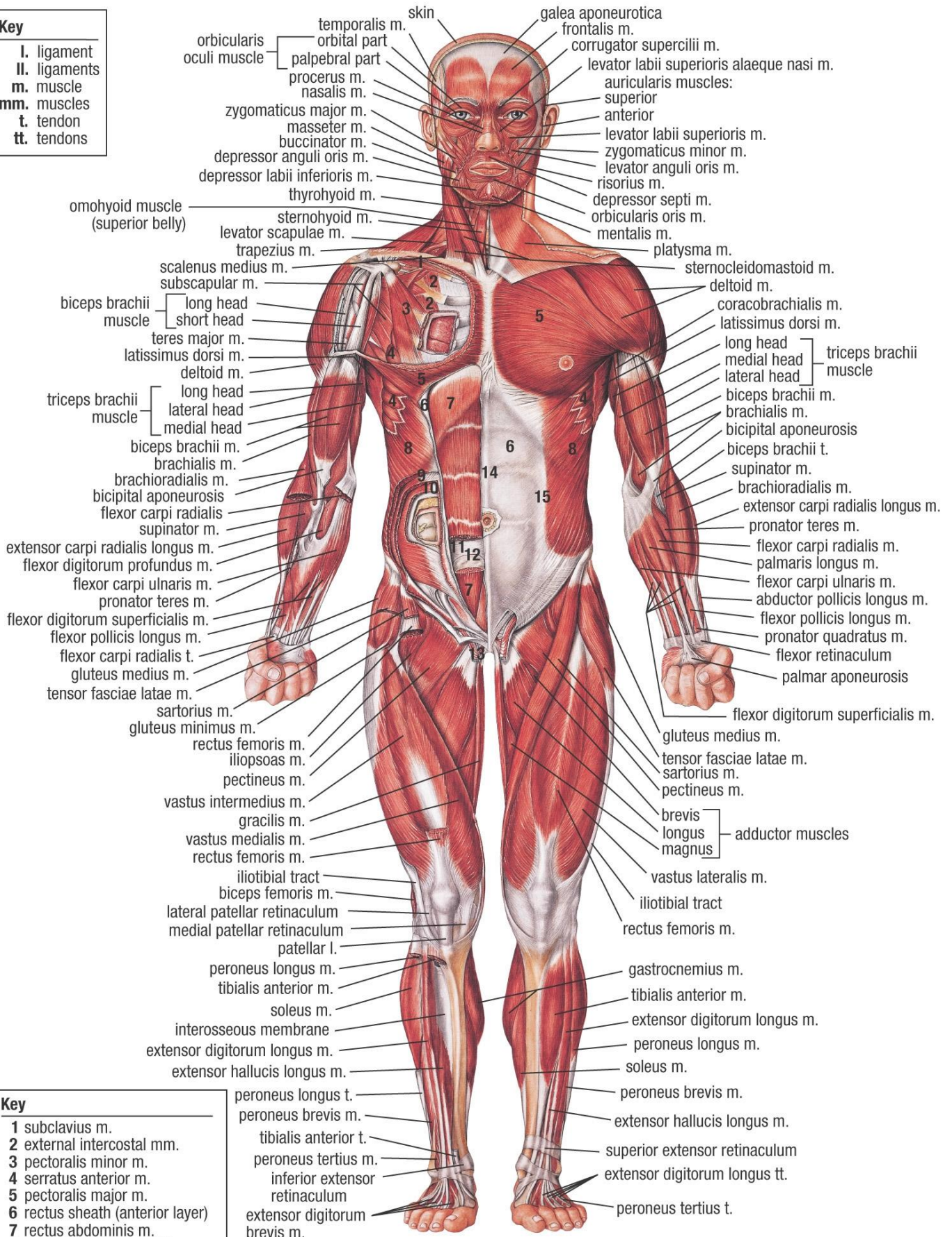


MUSCULAR SYSTEM (ANTERIOR VIEW)

Key

- I. ligament
- II. ligaments
- m. muscle
- mm. muscles
- t. tendon
- tt. tendons



Key

- 1 subclavius m.
- 2 external intercostal mm.
- 3 pectoralis minor m.
- 4 serratus anterior m.
- 5 pectoralis major m.
- 6 rectus sheath (anterior layer)
- 7 rectus abdominis m.
- 8 external abdominal oblique m.
- 9 internal abdominal oblique m.
- 10 transversus abdominis m.
- 11 rectus sheath (posterior layer)
- 12 arcuate line
- 13 cremaster m.
- 14 linea alba
- 15 aponeurosis of external abdominal oblique m.

- peroneus longus t.
- peroneus brevis m.
- tibialis anterior t.
- peroneus tertius m.
- inferior extensor retinaculum
- extensor digitorum brevis m.