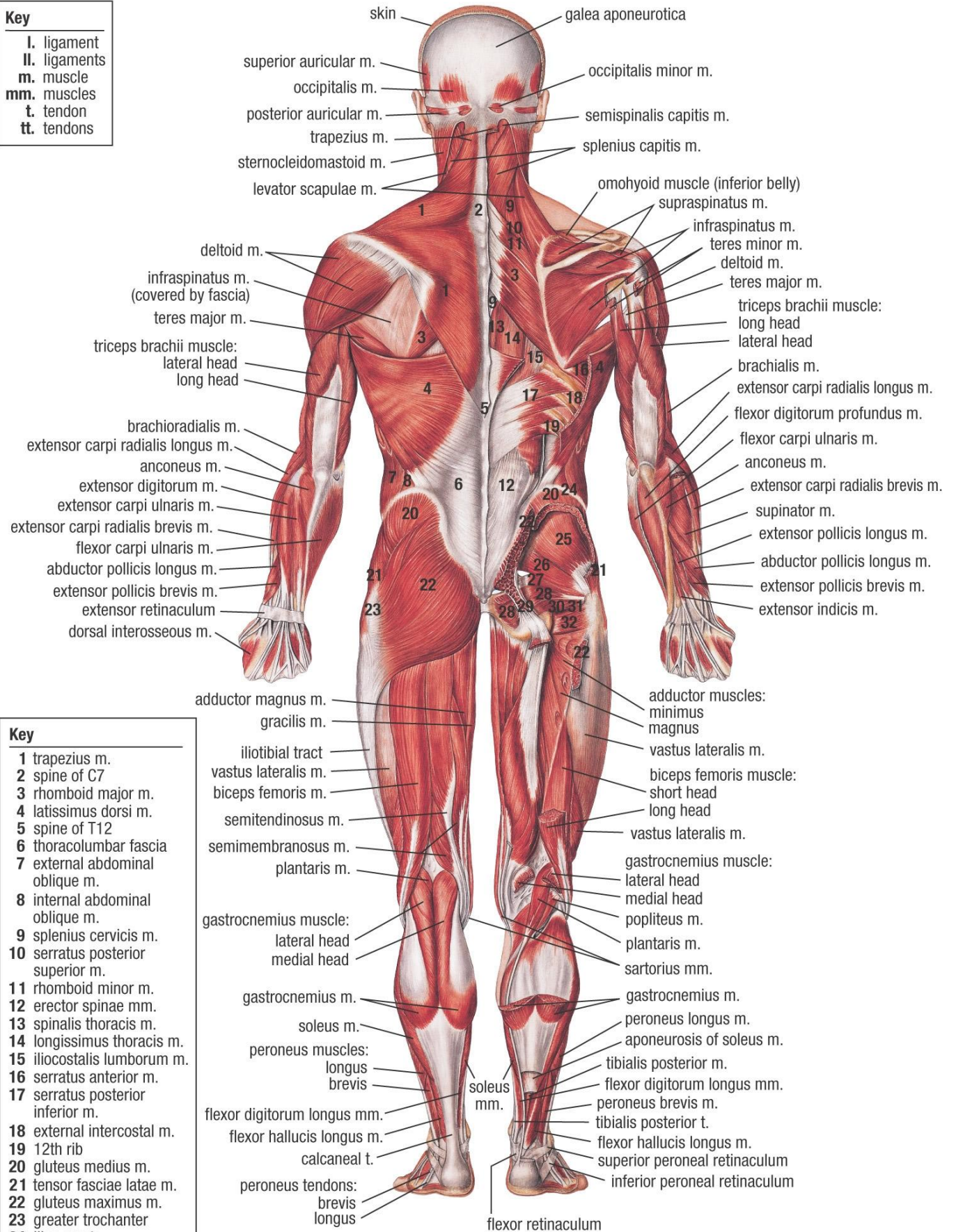


# MUSCULAR SYSTEM (POSTERIOR VIEW)

## Key

- I. ligament
- II. ligaments
- m. muscle
- mm. muscles
- t. tendon
- tt. tendons



## Key

- 1 trapezius m.
- 2 spine of C7
- 3 rhomboid major m.
- 4 latissimus dorsi m.
- 5 spine of T12
- 6 thoracolumbar fascia
- 7 external abdominal oblique m.
- 8 internal abdominal oblique m.
- 9 splenius cervicis m.
- 10 serratus posterior superior m.
- 11 rhomboid minor m.
- 12 erector spinae mm.
- 13 spinalis thoracis m.
- 14 longissimus thoracis m.
- 15 iliocostalis lumborum m.
- 16 serratus anterior m.
- 17 serratus posterior inferior m.
- 18 external intercostal m.
- 19 12th rib
- 20 gluteus medius m.
- 21 tensor fasciae latae m.
- 22 gluteus maximus m.
- 23 greater trochanter
- 24 iliac crest
- 25 gluteus minimus m.
- 26 piriformis m.
- 27 superior gemellus m.
- 28 obturator internus m.
- 29 sacrotuberous l.
- 30 inferior gemellus m.
- 31 obturator externus m.
- 32 quadratus femoris m.

- adductor magnus m.
- gracilis m.
- iliotibial tract
- vastus lateralis m.
- biceps femoris m.
- semitendinosus m.
- semimembranosus m.
- plantaris m.
- gastrocnemius muscle: lateral head
- gastrocnemius m.
- soleus m.
- peroneus muscles: longus
- flexor digitorum longus mm.
- flexor hallucis longus m.
- calcaneal t.
- peroneus tendons: brevis
- flexor retinaculum
- adductor muscles: minimus
- vastus lateralis m.
- biceps femoris muscle: short head
- vastus lateralis m.
- gastrocnemius muscle: medial head
- popliteus m.
- plantaris m.
- sartorius mm.
- gastrocnemius m.
- peroneus longus m.
- aponeurosis of soleus m.
- tibialis posterior m.
- flexor digitorum longus mm.
- peroneus brevis m.
- tibialis posterior t.
- flexor hallucis longus m.
- superior peroneal retinaculum
- inferior peroneal retinaculum